# DEPISTAGE RADIOGRAPHIQUE DES ANOMALIES VERTÉBRALES THORACIQUES CHEZ LE BOULEDOGUE FRANCAIS

**PROPRIETAIRE NOM :** ALLEMAND **Prénom :** Emmanuella
**Adresse :** La Terrasse 26740 MARSANNE

**CHIEN Nom :** I'M SEXY **sexe :** F **Date de Naissance :** 19.05.2013
**Identification :** 250 269 604 970 607 **Attestation vétérinaire:** ☑

**VETERINAIRE Docteur :** B. MARROU **à :** 26160 La Begude de Mazenc

**Conformité des clichés**
Critères vérifiés : 1. Indentification infalsifiable; 2. Latéralisation du cliché ; 3. Rotation du rachis (Superposition des côtes et des processus transverses vertébraux); 4. Flou cinétique.
**Interprétation possible :** oui **Critère(s) imparfait(s) :** —

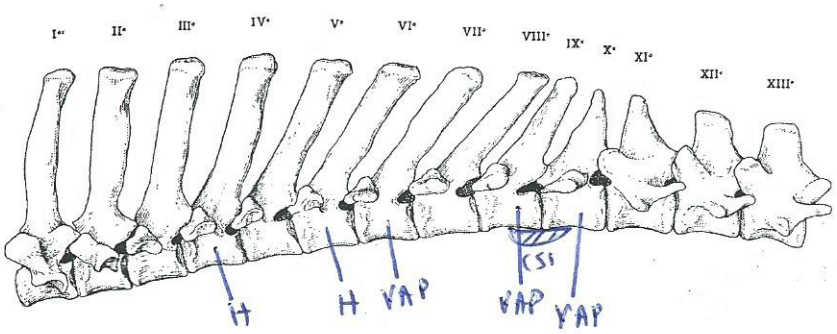


| AXE DE LA COLONNE VERTEBRALE | Oui | Non |
|---|---|---|
| Lordose (Angle du rachis de plus de 10°) | | |
| Cyphose (Angle du rachis inférieur à 170°) | x | x |
| Scoliose (Angle de Cobb supérieur à 10°) | | x |
| **MESURES** | | |
| Subluxation intervertébrale | mm | |
| Quantification de la subluxation | | |
| Angulation de la principale anomalie en cyphose | 167° | |
| **SPONDYLOSE INTERVERTEBRALE (S)** | oui | |
| Espace (s) concerné (s) | T9-T10 | |

| ANOMALIES VERTÉBRALES | Nbre |
|---|---|
| Types d'anomalie : | |
| - **B**loc | |
| - **H**émivertèbre | 2 |
| - **S**pina **B**ifida | |
| - **S**ténose du **C**anal **V**ertébral | |
| - **V**ertèbre **T**ransitionnelle | |
| - **V**ertèbre en **A**ile de **P**apillon | 3 |
| - **F**usion **I**nter-**E**pineuse | |
| - | |
| Nombre total d'anomalies | 5 |

REMARQUES :
Rachis instable

| CONCLUSIONS | |
|---|---|
| Indemne = pas d'anomalie visible et angles rachidiens normaux<br>Atteint = Anomalie (s) vertébrale (s)<br>A surveiller = Subluxation intervertébrale, angle rachidien anormal (inférieur à 170°)<br>Malade = des signes neurologiques sont présents pour un angle vertébral inférieur à 145 | ~~Indemne~~<br>~~Atteint~~<br>**A surveiller cliniquement** |

Maisons Alfort le 17.07.2015 **Professeur P. MOISSONNIER**

NB : Tous les clichés radiographiques demeureront en ma possession durant la première phase de l'étude et vous seront renvoyés, si une enveloppe nous a été adressée, ceci après synthèse de l'étude (ce qui peut prendre plusieurs mois).

1. **Votre chien est indemne:** Le présent certificat peut être utilisé comme attestation lors de toute reproduction même si, aucune démonstration n'a pour l'instant été faite quant à la transmission génétique des anomalies vertébrales chez le Bouledogue Français.
2. **Votre chien est atteint:** Dans le cadre de cette étude pilote, cette information demeure confidentielle et ne vous sera pas demandée. Nous vous conseillons néanmoins d'envisager avec prudence la reproduction de cet animal. NB : Actuellement près de 90% de la population présente des anomalies sans trouble nerveux associé.
3. **Votre chien est à surveiller cliniquement :** Certains critères radiographiques laissent supposer qu'il existe un risque de voir des troubles nerveux apparaître (consulter votre vétérinaire pour les mesures hygiéniques à respecter).

*Pour toute demande de renseignements : Pr. P. MOISSONNIER Service de Chirurgie, Ecole Nationale Vétérinaire d'Alfort 7 avenue du Gle De Gaulle 94704 MAISONS ALFORT cedex. Joindre obligatoirement une enveloppe (au format des documents à retourner – en particulier si vous souhaitez que les radios vous soient retournées) correctement timbrée et portant l'adresse de retour.*
**pmoissonnier@vet-alfort.fr**